Aus der Universitäts-Frauenklinik zu Marburg
(Direktor: Geh. Med.-Rat Professor Dr. E. Kehrer).

Über gutartige paravaginale Tumoren.

Inaugural-Dissertation

zur

Erlangung der Doktorwürde

in der

Gesamten Medizin

der

Hohen Medizinischen Fakultät der Universität Marburg

vorgelegt von

Rolf Schäfer
aus Lüneburg

Marburg 1933

Buchdruckerei Joh. Hamel, Marburg-Lahn

Angenommen von der Medizinischen Fakultät Marburg
am 17. Mai 1933.
Gedruckt mit Genehmigung der Fakultät.
Referent: Professor Dr. E. Kehrer

R. UNIV.
BIBLIOTHEEK
LEIDEN

Lange Zeit ist bestritten worden, daß im paravaginalen Bindegewebe primär Geschwülste entstehen können. Heute weiß man, daß sich in ihm eine ganze Reihe von gut- und bösartigen Blastomen bilden können.

Bei Betrachtung eines Horizontalschnittes durch das sog. Weichteilbecken findet man die Vagina allseitig von einer Schicht lockeren Zellgewebes umgeben. Es ist gegen die Nachbarschaft mehr oder weniger deutlich abzugrenzen und hat, von Ausnahmen abgesehen, keine Beziehungen zum Peritoneum. Nur wenn der Douglassche Raum eine anomale Tiefe zeigt — eine Erscheinung, die als Fetalismus oder Atavismus aufgefaßt wird, weil sie an die tiefe Douglasnische von Embryonen und Menschenaffen (Primaten) erinnert —, kann das paravaginale Bindegewebe mit dem Boden der Excavatio rectouterina in unmittelbare Nachbarschaft treten.

An zwei Stellen ist das paravaginale Beckenbindegewebe zu Verdichtungszonen umgewandelt. Einmal da, wo sich die Vagina in der Nähe des Rectums befindet; hier spricht man von einem Septum recto-vaginale. Glatte und quergestreifte Muskulatur tritt von der Umgebung her in dasselbe ein. Ferner kommt eine septumartige Bildung zustande zwischen den mittleren Teilen der Scheide und der hinteren Wand der Harnblase: das Septum vesico-vaginale, das sich nach unten zu ins Septum urethro-vaginale fortsetzt. Die oberhalb der Septen gelegenen Bindegewebslager strahlen in das sog. parafornikale, paracervikale und parametrane Beckenbindegewebe aus, das sich in der Umgebung der Scheidengewölbe, ringsherum um die Cervix uteri und beiderseits vom Corpus befindet. Durch das retrocervikale Bindegewebe ziehen die beiden Ligg. sacro-uterina vom Isthmus uteri zum Kreuzbein; sie spielen bei der Fixation des Uterus eine Rolle.

Wesentlicher Zweck des Beckenbindegewebes dürfte sein, eine gegenseitige Verschiebung der Beckenorgane zu ermöglichen, zwischen denen es als Ausfüllmaterial dient. Nur im Bereich der Septen hat das festere Gefüge die Verankerung des Scheidenrohrs, des Uterus und seiner Nachbarschaft zu übernehmen. Wenn das Beckenbindegewebe, besonders das parametrane und paravaginale, erschlafft ist, kommt es zu einem Descensus des Uterus und der Vagina, obwohl diese Lageveränderungen nach Untersuchungen von Halban-Tandler vor allem auf einer Insuffizienz der Beckenbodenmuskelplatte (Levator ani) beruhen.

Histologisch besteht das paravaginale Gewebe aus einem lockeren, weitmaschigen Bindegewebsnetz mit eingelagertem Fettgewebe und elastischen Fasern. Im Bereich der derben septumartigen Verdichtungszonen zeigt es, wie bereits bemerkt, zellarmen Charakter. Es beherbergt auch Blut- und Lymphgefäße, Nerven und glatte Muskelfasern. Diese letzteren entstammen nach Hoehne den Wänden der Beckenvenen.

Nach den Forschungen von Gustav Klein und Rob. Meyer (1898) lassen sich im Beckenbindegewebe auch Reste embryonaler Organe nachweisen. So erstrecken sich die Wolff-Gartnerschen Gänge in ihrem distalen Verlauf über die beiderseitigen Scheidengewölbe und ziehen seitlich neben der Vagina bis zwischen die beiden Hymenalblätter nach unten, dabei bald mehr etwas nach hinten, bald mehr etwas nach vorne gelegen. Die Gänge können im postfetalen Leben beim Menschen ganz oder auf Strecken erhalten bleiben und zu epithelialer Geschwulstbildung Veranlassung geben, wie die beiden eben genannten Autoren u. A. nachgewiesen haben.

In sehr seltenen Fällen gibt es im Beckenbindegewebe auch Sarkome, Dermoidzysten, Teratome. Und als besondere Raritäten sind Ganglioneurome oder Sympathome beschrieben worden, d. h. Neubildungen, die vom sacralen und coccygealen Grenzstrangabschnitt der Sympathicusnerven und von den mit Ganglien reichlich durchsetzten Frankenhäuserschen paracervikalen Ganglien ausgehen. Über Blastome dieser Art im praesacralen Bindegewebe haben Chiari, Beneke, Stoeckel, Sippel u. a. — insgesamt liegen knapp ein Dutzend Fälle in der Literatur vor — berichtet. Einige Male (Schmauch) lagen sie links und rechts von der Vagina im lockeren paravaginalen Bindegewebe, von da aus bis in die Gegend des äußeren Genitales sich fortsetzend, und wurden dann auf die eben erwähnten Paracervikalganglien bezogen.

Von den im paravaginalen Bindegewebe auftretenden Neubildungen wollen wir uns im Rahmen dieser Arbeit nur mit den Adenomyomen, Fibromyomen und Myomen beschäftigen und von denen, die aus dem Vaginalrohr selbst hervorgehen, absehen. Während die Zusammenstellung von v. Rosthorn aus dem Jahre 1899 nicht einen einzigen Fall solcher gutartiger Neoplasmen des Paravaginalgewebes bringt, finden sich in einer Dissertation von Baury aus dem Jahre 1896 zwei periurethrale Fibromyome beschrieben, die auch den Namen „Fibromyomata septi urethrovaginalis" tragen könnten. Diese beiden Beobachtungen mögen durch die nachstehende chronologische Zusammenstellung der späterhin aufgefundenen Fälle ergänzt werden.

1. In dem ersten, von Albarran (1896) stammenden Fall Baurys handelte es sich um eine 34-jährige Frau, die 2 Jahre vorher rittlings auf eine Leiter gefallen war. Anfangs bestehende starke Schmerzen ließen bald nach. Später erneute Beschwerden, besonders beim Wasserlassen, die sich bis zur Urinverhaltung steigerten, sodaß der Katheter in Tätigkeit treten mußte. Bei der inneren Untersuchung fühlte man einen harten Tumor, der sich ungefähr vom vesikalen Ende der Urethra bis zur Portio vaginalis uteri erstreckte und auch die seitlichen Partien der vorderen Scheidenwand einnahm. Die durch Operation entfernte faustgroße, birnförmige Neubildung stellte sich bei der mikroskopischen Untersuchung als reines Myom des Septum vesico-vaginale dar.

2. Den zweiten von Baury beschriebenen Fall hatte Routier (1896) beobachtet. Eine 42-jährige Frau, die zweimal geboren hatte, bemerkte seit einem Jahr eine eigroße Vorwölbung in der Scheide, die sie für einen Gebärmuttervorfall hielt. In der letzten Zeit fühlte sich die Patientin am Gehen behindert, und es bestand ein wässerig-blutiger Ausfluß aus der Scheide. Die vaginale Untersuchung ergab einen hühnereigroßen, festen Tumor des Septum urethro-vaginale, der durch Operation beseitigt wurde. Die Geschwulst erwies sich als ein Fibromyom.

3. Pfannenstiel (1897): Adenomyom des hinteren Scheidengewölbes, das außer der für Adenomyome typischen Struktur ausgedehnte Pigmentablagerungen zeigte. Gleichzeitig fand sich ein kaum walnußgroßer Tumor an einer Stelle der Leistengegend. Verfasser glaubte einen abnorm tief gelegenen Teil des Parophoron für die Entstehung dieses Adenomyoms verantwortlich machen zu sollen.

4. Ludwig Pick (1899) fand im hinteren Scheidengewölbe einen nicht scharf abgrenzbaren Tumor von etwa Mandelgröße, der vom recto-vaginalen Gewebe ausging. Er bestand aus zahlreichen, scheinbar gesetzmäßig angeordneten Drüsenschläuchen, die von cytogenem und glattem Muskelgewebe umgeben waren. Daher stellte Pick die zur damaligen Zeit verständliche Diagnose auf ein fornikales Urnierenadenomyom. Der Sitz im hinteren Scheidengewölbe schien Pick ein eindeutiger Hinweis für die Herleitung der epithelialen Bestandteile von embryonal versprengten Teilen des Wolffschen Körpers.

5. u. 6. Alfred Müller (1901) teilte folgende zwei Beobachtungen mit:

I. Fall: Ein etwa faustgroßer, weicher Tumor, dem ein kleinerer mit stark ulzerierter Oberfläche aufsaß, ragte aus der Vulva hervor und setzte sich nach links in das kleine Becken fort, ohne Harnröhre und Uterus zu verlagern. Die Enukleation der weichen fibrösen Geschwulst gelang leicht. Sie erstreckte sich weit nach links ins Beckenbindegewebe hinein.

II. Fall: Bei einer 50-Jährigen bestand ein riesiger Prolaps. Die total invertierte vordere und hintere Scheidenwand ließ etwas unterhalb der Mitte eine Einschnürung erkennen, welche die untere Grenze eines nach hinten gelegenen, etwa kleinkindskopfgroßen, von ulzerierter Schleimhaut bedeckten, ziemlich harten Tumors darstellte. Dicht oberhalb der Einschnürung erschien das Orificium externum uteri. Die Harnblase war in den Vorfall mit einbezogen, der einen Umfang von 42 cm hatte. Diagnose: Prolapsus permagnus und Fibromyom des Beckenbindegewebes. Operation: Die Ausschälung der Geschwulst, die weit hinauf ins Beckenbindegewebe reichte, gelang erst nach Entfernung des Uterus. Der Autor maß dem Fall „wegen des außerordentlich seltenen Sitzes der Geschwulst in dem zwischen Vagina und Rectum gelegenen Bindegewebe“ große Bedeutung bei und zog als Ausgangspunkt für die zwischen Scheide und Mastdarm zur Entfaltung gelangte und nach dem Beckenausgang zu gewachsene Geschwulst zwei Möglichkeiten in Erwägung: entweder mußte sie in der Beckenhöhle ent-

standen und allmählich tiefer getreten sein oder sie war dem paravaginalen Gewebe entsprungen und entsendete schließlich ihre Ausläufer bis hoch ins Beckenzellgewebe hinauf.

7. Schickele (1904): Adenomyom im Septum recto-vaginale, histogenetisch auf abnorm distalwärts gelegene Urnierenreste zurückgeführt.

8. Rubeska (1906): Verkalktes Fibrom des Septum recto-vaginale bei einer 30-jährigen Frau, die 6 mal geboren hatte. In der 5. Schwangerschaft wegen einer Geschwulst im Becken Einleitung der künstlichen Frühgeburt und Beendigung derselben mittels Perforation des kindlichen Kopfes. Bei der klinischen Aufnahme am Ende der 6. Gravidität fand sich eine I. Schädellage, Kopf über dem Beckeneingang und in der hinteren Scheidenwand eine durch eine orangegroße, harte, kugelige Geschwulst verursachte Vorwölbung. Rubeska entschloß sich, die operative Entfernung der Geschwulst nach Wehenbeginn auszuführen, damit nicht während der Geburt eine möglicherweise eiternde Wunde in der Scheide wäre. Die Wehen erweiterten dann den Muttermund auf Handtellergröße, der Kopf blieb aber über dem Beckeneingang stehen. Nunmehr Exstirpation der Geschwulst durch einen Sagittalschnitt von der hinteren Scheidenwand aus. Eine Stunde nach Vernähung der Wundhöhle sprang die Fruchtblase, und kurz darauf erfolgte die Spontangeburt eines lebenden Mädchens. Wochenbett ohne Komplikationen. Die exstirpierte Geschwulst maß 7 cm im Durchmesser, war steinhart und wog 320 g. An anorganischen Bestandteilen enthielt sie hauptsächlich phosphor- und kohlensauren Kalk und Spuren von kohlensaurem Magnesium. Nach der Entkalkung blieb nur welliges, konzentrisch geschichtetes Bindegewebe zurück.

9. Am Schlusse einer Kasuistik der Fibrome und Fibromyome des Beckenbindegewebes in A. Martins Handbuch schilderte Amann (1906) kurz einige Beobachtungen von sog. Scheidenmyomen. Bei der Ausschälung derselben aus dem Beckenbindegewebe stellte sich heraus, daß sie bisweilen mit letzterem in Zusammenhang standen und wahrscheinlich auch davon ihren Ausgang nahmen. In einem Falle wurde durch Vorschieben der vorderen Scheidenwand ein Prolaps vorgetäuscht, in einem anderen Fall hatte der Tumor die seitliche Scheidenwand zugleich mit den Labien der linken Seite vorgedrängt.

10. Straßmann (1906) entfernte ein apfelgroßes Myom des Septum recto-vaginale.

11. Becker (1907): Zweifaustgroßes Myom im recto-vaginalen Bindegewebe, angeblich vom Mastdarm ausgehend. Es wurde auf perinealem Wege entfernt.

12. Rosinski (1909): Ein Tumor des Septum recto-vaginale fühlte sich an wie ein zwischen Vagina, Damm und Rectum eingekeilter Fremdkörper. Bei der histologischen Untersuchung der exstirpierten Geschwulst zeigte sich, daß in dem derben fibrösen Gewebe zentral einige undefinierbare Klümpchen eingelagert waren. Der Autor deutete die Entstehung des Tumors dahin, daß kleine Kotpartikelchen ins paravaginale Gewebe gelangt wären und hier eine chronische Gewebswucherung ausgelöst hätten.

13. Westermark (1910): Hühnereigroßes Adenofibromyom des paravaginalen Bindegewebes rechts im Introitus vaginae sitzend. Als Ausgangspunkt nahm der Verfasser den Wolff-Gartnerschen Gang an.

14. Alfieri (1910): Reines Myom des Septum vesico-vaginale ohne Verbindungen mit Vagina, Blase oder Urethra. Als Ursprung kamen nach Ansicht des Verfassers entweder die Gefäße des Septum vesico-vaginale oder aberrierte Muskelfasern der Harnblase, Harnröhre, Scheide oder Residuen des Wolff-Gartnerschen Ganges in Frage.

15. N. J. Horizontow (1910): Adenofibrom bei einer 42-jährigen Nullipara, die seit 5 Jahren an blutig gefärbtem Fluor litt. In der hinteren Scheidenwand einige papillenartige Erhebungen und darunter ein sich bis zum Rectum erstreckendes Infiltrat. Bei der ersten Operation gelang es nicht, dieses ganz zu beseitigen. Erst nach 1½ Jahren, bzw. nach 18 Monaten, als die Patientin mit demselben Befund sich wieder einstellte, konnte man die Wucherung völlig entfernen. Histologisch: an der Oberfläche vorherrschend adenomatöser Bau, in den tieferen Schichten vornehmlich verschlungene Muskelbalken.

16. Stone (1912): Bei einer 39 Jahre alten Mulattin war vor 3 Jahren eine vulvovaginale Geschwulst entfernt worden, aber allmählich wieder gewachsen. Nun ovaler Tumor im linken Labium majus mit schmutzigem Aussehen, eine Inguinalhernie vortäuschend, fest verwachsen. Bei der Operation fand sich eine nahezu solide Tumormasse, die sich unter dem Schambeinbogen und entlang der Vaginalwand bis nahe an die Cervix uteri erstreckte und keine Verbindungen mit den Beckenorganen aufwies. Länge der Geschwulst 15 cm, Breite 10 cm. Histologische Diagnose: Sehr gefäßreiches, ödematöses Adenofibrom. Ausgang wahrscheinlich die Beckenfascie.

17. Forssner (1912): Riesengroßer Tumor rechts neben der Vagina im Beckenbindegewebe entwickelt. Matrix sollte der Wolffsche Gang sein. 31-jährige Frau. Mit 10 Jahren Knoten im linken Labium majus, der sich im 17. Lebensjahr bereits zu einer Geschwulst im unteren Teile des Bauches herangebildet hatte. Bei der Laparatomie fand sich ein das ganze Becken und die Bauchhöhle ausfüllender Tumor, der vom Labium majus bis zum Processus xiphoides reichte und das Peritoneum an der vorderen Bauchwand bis in Nabelhöhe abgehoben hatte. Wegen allzu starker Blutung mußte die Operation abgebrochen werden. Nach 4 Jahren stellte sich Incontinentia urinae ein. Nun Harn eitrig getrübt und Urethra für einen Finger durchgängig. Bei einer erneuten Laparatomie gelang es trotz starker Blutung den kolossalen Tumor stumpf auszuschälen. Schließlich Heilung. Die 9 kg schwere Geschwulst war aus myxomatösem Bindegewebe, Fettgewebe und glatter Muskulatur zusammengesetzt. M.E. dürfte ein Mischtumor im Sinne des Myxo-Lipo-Fibro-Leiomyoma vorgelegen haben.

18. Lerda (1913): Leiomyom des Septum urethro-vaginale. Eine 49-jährige Frau hatte vor 8 Monaten, 9 Jahre nach der letzten Geburt, eine Anschwellung der großen Schamlippen bemerkt, die besonders bei aufrechter Haltung hervortrat. Brennen an der vorgefallenen Schleimhaut und leichter Harndrang. Mandarinengroße Geschwulst, die den Eindruck einer starken Cystocele erweckte. Bläuliche Verfärbung und Spannung der darüber liegenden Mucosa. Bei der V. U. fand sich ein derb-elastischer, fast kugelförmiger, beweglicher Tumor, der in der unteren Hälfte der vorderen Scheidenwand entwickelt und weder an dieser noch an der Urethra angewachsen war. Nach Inzision der vorderen Scheidenwand leichte Enukleation aus einer deutlich vorhandenen Kapsel. Kein Stiel und keine Beziehung zum Uterus. Mikroskopisch: In den oberflächlichen Schichten fibröses, an elastischen Fasern reiches Bindegewebe, das dünne Septen in die Mitte des Tumors entsendete; zwischen den Septa große Bündel von glatten Muskelzellen.

19. Gustav Klein (1914): Myom im Septum urethro-vaginale, das mikroskopisch aus glatter Muskulatur mit bindegewebigen Septen bestand. Keine Drüseneinschlüsse.

20. René Müller (1914): Myofibroma septi vesicovaginalis. Bei einer 25-jährigen, seit 2 Jahren kinderlos verheirateten Frau hatte jahrelang ein Geschwulst bestanden, die jedoch nur beim sexuellen Verkehr Schmerz verursachte. Durch das Größerwerden der Geschwulst stellten sich auch Beschwerden beim Wasserlassen und drängendes Gefühl nach unten ein. Stinkender Ausfluß. Sehr schwierige Operation. Der Tumor nahm die

paraurethrale Gegend und die vordere Vaginalwand ein und reichte weit nach oben, wo er mit dem Blasenhals verwachsen war. Beim Versuch, die Geschwulst unter größter Sorgfalt zu enukleieren, wurde die Harnblase an einer Stelle eröffnet. Die so entstandene Vesicovaginalfistel machte einen zweiten operativen Eingriff nötig. Schließlich Heilung unter Zurückbleiben einer Blasenschwäche. Der Tumor, 9,5 : 6 : 4 cm, walzenförmig, gut abgegrenzt, von gelblich-weißer Farbe und fest-weicher Konsistenz, zeigte ein fibröses Maschenwerk mit Bündeln glatter Muskulatur.

21. Stemmelen (1913): Adenomyom im Septum recto-vaginale. Bei einer 32 Jahre alten Frau tastete man im hinteren Scheidengewölbe ein über taubeneingroßes Gebilde, das die Schleimhaut vordrängte, diffus nach den seitlichen Abschnitten ausstrahlte und mit dem Rectum nicht verwachsen war. Nach Umschneidung des Knotens gelang es, diesen stumpf aus dem umgebenden Bindegewebe auszulösen. Mikroskopisch: fibromatöses Gewebe, in dem sich mehr oder weniger gehäuft Drüseneinschlüsse vorfanden, die besonders zahlreich in der Gegend unterhalb des Douglasschen Raumes vertreten waren.

22. u. 23. Jessup (1914) berichtete über zwei Fälle von Adenomyom des Septum recto-vaginale, bei denen die Totalexstirpation von Uterus und Adnexen ausgeführt wurde, da man klinisch maligne Tumoren vermutet hatte. Die pathologische Untersuchung ergab jedoch gutartige Adenomyome. Die Drüsen der Tumoren erwiesen sich als echte Uterusdrüsen und hatten keine Ähnlichkeit mit Rectaldrüsen, obwohl die Geschwulst eng mit dem Rectalrohr zusammenhing.

24. Bortkiewitsch (1914): Adenomyoma vaginae fornicis posterioris mit großer Cyste. Die tumorartig verdickte Wand der Vagina bestand aus Bündeln glatter Muskulatur, die sich tief ins pararectale Zwischengewebe bis zum Mastdarm erstreckten. In der ganzen Dicke dieser Wand sah man vereinzelte, mit Zylinderepithel bekleidete Drüsenlumina, deren Umgebung meistens rundzellig infiltriert war.

25. u. 26. Th. S. Cullen (1914): Zwei Fälle von Adenomyom des Rectovaginalseptums. Die drüsigen Einschlüsse wurden von der Uterusmucosa oder von den Resten des Müllerschen Ganges hergeleitet.

27. Amann (1915): Papilläres Fibrom des Septum urethro-vaginale. Durand-Wever beschrieb in einer Dissertation das Präparat ausführlicher: Kleinapfelgroßer, rundlicher Tumor, dessen weißer, ziemlich homogener Kern von einem leicht abhebbaren Bindegewebsmantel umkleidet war. Histologisch bestand die Hülle aus einer papillären Schicht mit unzähligen Gefäßluminis; sie ging nach dem inneren Teil zu in glatte, bindegewebige Stränge über. Der Kern enthielt sehr kernhaltige, nur wenig miteinander verflochtene Bindegewebsfasern.

28. E. Ahlström teilte 1915 einen Fall von Myom des Septum rectovaginale mit.

29. In einem Fall von E. Werner (1916) hatte eine 25-jähr. Frau seit einem halben Jahr einen „Vorfall" bemerkt, der ein Gefühl des Drängens nach unten und vermehrten Urindrang verursachte. Solider Tumor von etwa 3,5 cm Länge, der die vordere Scheidenwand herabdrängte und im Septum urethra-vaginale saß. Leichte Enukleation. Mikroskopisch in der Hauptsache glatte Muskelfasern; nur sehr spärlich Bindegewebe und Gefäße.

30. Hinterstoisser (1920): Adenomyom des hinteren Scheidengewölbes. Bei der 46-jährigen Patientin, die seit 3 Monaten über Druckschmerzen im Unterleib klagte, fand sich ein Uterus myomatosus und eine zwischen Scheidengewölbe, Collum und Rectum ausgebreitete, nicht scharf gegen die Umgebung abgrenzbare Geschwulst von Eigröße. In die Schleimhaut der hinteren Scheidenwand mündeten 5 den Zungenpapillen ähnliche Ausführungsgänge von Drüsen, die ein stinkendes Sekret entleerten. Der

ganze Befund war verdächtig auf ein malignes Neoplasma, sodaß der myomatöse Uterus nebst Anhängen total exstirpiert wurde. Histologisch erwies sich aber die Geschwulst als Adenomyom.

31. Banzet (1923) operierte einen Fall von Fibrom, das im paravaginalen Gewebe eingebettet lag und einige fibröse Stränge gegen den Ramus vaginalis der A. uterina entsandte. Als Entstehungsort der Geschwulst wurde die obere subaponeurotische Partie der Vagina angenommen und die Analogie zu den Fibromen des Lig. latum hervorgehoben.

32. Stuhlberger (1923): Fibromyom des paravaginalen Bindegewebes. 34-jährige Frau, die zweimal geboren hatte. Im rechten Scheidengewölbe ein fast walnußgroßer, harter Tumor, der keine Beziehungen zu den inneren Genitalien aufwies und die Vagina leicht vorwölbte. Mühelose Ausschälung der Geschwulst nach Abtragung von zwei kleinen Portiopolypen. Mikroskopisch: reichlich Züge glatter Muskelfasern, eingelagert in ein dicht verschlungenes Netzwerk eines sehr zellreichen Bindegewebes.

33. Spencer (1923) enukleierte einen gestielten, im Scheidengewölbe sitzenden Tumor von Enteneigröße, der für ein Carcinom der Cervix gehalten wurde, sich aber mikroskopisch als Adenomyom mit einschichtigem Epithel erwies. Genese unklar.

34. Marais (1924): Fibromyom der Rectovaginalwand. 54-jährige Frau. Seit 6 Monaten Schmerzen bei der Miktion und Defäkation und Verstärkung der noch vorhandenen menstruellen Blutungen. Zwei Finger breit oberhalb des Introitus vaginae wurde ein derber Tumor festgestellt, der das hintere Scheidengewölbe vollständig ausfüllte, die Portio über die Symphyse empordrängte und die Urethra komprimierte. Totalexstirpation des Uterus mitsamt dem an der Scheide haftenden, in keinem Zusammenhang mit Uterus und Adnexen oder Rectum stehenden Tumor.

35. Goldstine (1924) fand im rectovaginalen Gewebe ein Adenomyom, das in keiner Verbindung mit dem Uterus stand und auf Entwicklungsreste zurückgeführt wurde.

36. Capper (1925): Primäres, kleinfaustgroßes Fibromyom mit Sitz vor der Vagina.

37.—39. Meigs (1927) behandelte 3 Fälle von Adenomyom des Septum recto-vaginale, und zwar auf verschiedene Weise. Der erste Fall wurde erst abdominal und einige Monate später mit Resektion des Mastdarms operiert. Nach 14 Jahren waren scheinbar noch ähnliche Wucherungen im hinteren Scheidengewölbe vorhanden. — Der zweite Fall wurde teils vaginal, teils mit abdominaler Darmresektion angegangen und 8 Jahre später gesund befunden. — Im dritten Fall bildete sich der rectovaginale Tumor langsam zurück, nachdem das Ovarium wegen einer Teercyste entfernt worden war; das andere Ovarium fehlte bereits.

40. Hinselmann (1927): Adenofibrom des hinteren Scheidengewölbes. Patientin litt seit 2 Jahren an mäßiger, aber kontinuierlicher Blutung. Bei der Kolposkopie erkannte man einige aus der Scheidenschleimhaut in Höhe des hinteren Scheidengewölbes deutlich hervortretende Zystchen, teils glasig, teils rötlich, teils bläulich infolge Blutungen in ihr Lumen. Die Probeexcision ergab ein Adenofibrom. Abdominale Totalexstirpation mit großer Scheidenmanschette unter Belassung der gesunden Adnexe. Heilung.

41. Kohler (1928): Myom des Septum rectovaginale. Eine 29-jährige Frau spürte seit einem Jahre ziehende Schmerzen im Kreuz. Bei gleichzeitiger vaginaler und rectaler Untersuchung palpierte man einen gut hühnereigroßen Tumor, der scharf abgegrenzt und etwas beweglich im Septum recto-vaginale lag und sich ins linke Parametrium erstreckte. Die Enukleation gelang zum größten Teil stumpf. Der eiförmige, 7 cm lange und 6 cm

breite Tumor bestand mikroskopisch aus mehreren großen Myomknoten und histologisch in der Hauptsache aus glatten Muskelfasern. Die Geschwulst wurde auf Wucherung von versprengten Muskelteilen des Müllerschen Ganges zurückgeführt.

Im Anschluß an diese Kasuistik möchte ich einen vor kurzem an der Marburger Universitätsfrauenklinik beobachteten Fall, den 42. der bisherigen Beobachtungen der Literatur, anführen.

Anamnese: 40-jährige Frau. 4 normale Geburten. Ziemlich normale Menstruation bis vor kurzer Zeit. Dann 14 Tage lang starke Blutung mit Rückenschmerzen.

Befund: Sehr magere, blasse Patientin. Schlaffe Bauchdecken. Oberhalb der Mitte der weiten Vagina links ein gut pflaumengroßer, ins Vagnialrohr ein wenig prominenter, derbelastischer, gegen die Beckenwand und die Cervix uteri leicht verschieblicher, glattwandiger, kugliger Tumor. Uterus über hühnereigroß, in stumpfwinklicher Anteflexion.

Diagnose: Fibromyom oder Sarkom des linksseitigen parafornikalen Beckenbindegewebes.

Operation (Prof. E. Kehrer): Abdominale Totalexstirpation des Uterus in Einheit mit dem paravaginalen Tumor mit Freipräparieren der Ureteren unter Zurücklassung der Adnexe. Dicht neben dem linken Scheidengewölbe und hinter der linken Harnblasenhälfte findet sich die erwähnte Geschwulst, die mit dem linken Scheidengewölbe in lockeren Verbindung zu stehen scheint. In seiner Nachbarschaft zahlreiche varicöse Venen. Beim Ausschälen muß man ziemlich tief links neben und vor der Scheide vordringen, es wird die obere Hälfte des Vaginalrohrs mit entfernt. Nach einwandfreier Rekonvaleszenz wird Patientin am 14. Tag p. Op. geheilt entlassen.

Das Präparat (s. Abb. im Anhang) besteht aus dem abdominaltotalexstirpierten, fast gänseeigroßen Uterus, mit dem eine große Scheidenmanschette in Zusammenhang steht, die besonders auf der linken Seite ziemlich tief heruntergeht. Hier sitzt der Scheidenwand außen ein kleinhühnereigroßer, kugeliger, im paravaginalen, dem linken Scheidengewölbe benachbarten Bindegewebe gelegener Tumor auf, der auf einem Teil seiner medialen Circumferenz von Scheidenschleimhaut überzogen ist. Der mikroskopische Aufbau der Geschwulst ist ein sehr einfacher. Sie besteht fast ganz aus gleichmäßig angeordneten Bündeln glatter Muskulatur mit schlanken, stäbchenförmigen Kernen. Nirgends sind Zeichen einer sarkomatösen Degeneration vorhanden. Diagnose: Paravaginales Leiomyom.

Es folgt nun die Zusammenstellung der oben angeführten Fälle von paravaginalen Tumoren, geordnet nach ihrem anatomischen Bau und ihrer Lokalisation:

I. Reine Myome:

1.) Baury, Fall I . . . . Septum vesicovaginale.
2.) Straßmann . . . . „ rectovaginale.
3.) Becker . . . . . Rectovaginales Gewebe.
4.) Alfieri . . . . . Septum vesicovaginale.
5.) Lerda . . . . . „ urethrovaginale.
6.) Ahlström . . . . . „ rectovaginale.
7.) Werner . . . . . „ urethrovaginale.
8.) Kohler . . . . . „ rectovaginale.
9.) Rolf Schäfer . . . . Paravaginales Gewebe.

II. Fibromyome:

1) Baury, Fall II . . . Septum urethrovaginale.
2.) Müller, Fall II . . . Rectovaginales Gewebe.
3.) Amann . . . . . Paravaginales Gewebe, bis ins Beckenbindegewebe.
4.) Forssner . . . . . Paravaginales Gewebe rechts.
5.) Klein . . . . . Septum urethrovaginale.
6.) René Müller . . . . „ vesicovaginale.
7.) Stuhlberger . . . . Paravaginales Gewebe rechts.
8.) Marais . . . . . Rectovaginalwand.
9.) Capper . . . . . Vor der Vagina im paravaginalen Gewebe.

III. Fibrome:

1.) Müller, Fall I . . . . Paravaginal, links ins Beckenbindegewebe ragend.
2.) Rubeska . . . . . Septum rectovaginale.
3.) Rosinski . . . . . „ „
4.) Amann . . . . . „ urethrovaginale.
5) Banzet . . . . . Rectovaginales Gewebe.

IV. Adenofibromyosis:

1.) Pfannenstiel . . . . Rectovaginales Gewebe.
2.) Pick . . . . . „ „
3.) Schickele . . . . . Septum rectovaginale.
4.) Westermark . . . . Paravaginales Gewebe.
5.) Horizontow . . . . Rectovaginales Gewebe.
6.) Stone . . . . . Paravaginales Gewebe.
7 u. 8.) Jessup . . . . . Septum rectovaginale.
9.) Borkiewitsch . . . . Rectovaginales Gewebe.
10.) Stemmelen . . . . Septum rectovaginale.

11 u. 12.)	Cullen	Septum rectovaginale.
13.)	Hinterstoisser . . .	Rectovaginales Gewebe.
14.)	Spencer	„ „
15—17.)	Meigs	Septum rectovaginale.
18.)	Hinselmann	Rectovaginales Gewebe.
19.)	Goldstine	„ „

Die Entstehungsursache aller dieser Geschwülste ist dunkel. Die von vielen Autoren, wie Rudolf Virchow, Franz v. Winckel, Faye u. a. vertretene Anschauung, daß wiederholte Traumen und chronische Reizzustände für das Entstehen der Neubildungen verantwortlich zu machen seien, ist lange schon abgelehnt. Denn wie selten sind diese Tumoren und wie außerordentlich häufig finden sich chronische Entzündungen der Vagina! Borst will irritative Momente nur als gelegentlich mitwirkende Faktoren gelten lassen. Die Anhänger der embryonalen Genese, auf die noch ausführlicher eingegangen wird, nehmen ein ortsungewöhnlich gelegenes Gewebe als Matrix für die Geschwulstbildung an. Dabei bleibt aber die Frage offen, aus welchem Anlaß dieses Gewebe nun in Wucherung gerät. Nach neueren Forschungen steht das Myomwachstum in trophischer Abhängigkeit von einer abnormen Funktion der Eierstöcke, was man bei Uterusmyomen nachgewiesen haben will. L. Seitz führt nicht nur das Wachstum, sondern auch die Entstehung der Uterusmyome auf den Einfluß der gesteigerten Eierstocksfunktion zurück. Auch die Muskelgeschwülste der Vagina und ihrer näheren Umgebung könnte man in ursächlichen Zusammenhang mit der Wirkung von Ovarialhormonen bringen. Die Frage bleibt nur, wodurch wird letzten Endes die Funktion der Ovarien oder vielleicht der diesen übergeordneten Adenohypophyse in excessiver Weise angeregt? E. Kehrer beantwortet diese Frage durch den Hinweis darauf, daß Myomträgerinnen gerade Frauen sind, die unter häufigen und langdauernden psycho - sexuellen und mechanisch - sexuellen Störungen leiden und daß bei diesen Blut- und Lymphüberfüllungen des Genitalapparates und Reizungen des sympathischen Nervensystems nachgewiesen und solche gewisser endokriner Drüsen, insbesondere der Hypophyse, Schilddrüse und Nebennieren wahrscheinlich sind.

Was den Ausgangspunkt der speziell drüsige Wucherungen enthaltenden Neubildungen des paravaginalen und parafornikalen Bindegewebes anbelangt, so hat sie L. Pick, der sich ins-

besondere mit den Adenomyomen des hinteren Scheidengewölbes beschäftigt hat, als echte Geschwülste betrachtet und im Anschluß an die Lehre von v. Recklinghausen (1896) auf embryonal versprengte Teile des Wolffschen Körpers zurückgeführt. Auch die oben angeführten Fälle von Pfannenstiel, Schickele und Westermark werden von ihren Autoren auf Wucherungen des distalen Poles der Urniere bezogen. Dagegen hat Rob. Meyer die v. Recklinghausensche Theorie abgelehnt, weil er keine Ähnlichkeit der Schlauch- und Drüsenbildungen der Adenomyome mit der Urniere feststellen konnte; auch hat er ein Depot von Urnierenepithelien im Bereiche des Genitalstranges nur an den Ansatzstellen der Ligg. propria und rotunda am Uterushorn für möglich erklärt.

Die weiteren Forschungen Rob. Meyers (1909) haben ergeben, daß es sich bei den meisten sog. Adenomyomen des Beckenbindegewebes garnicht um bindegewebig abgekapselte Geschwülste, sondern um gutartig infiltrierende Hyperplasien endometroiden, d. h. also dem Endometrium corporis uteri ähnlichen Gewebes handelt. Man spricht daher bei dem größeren Teil der Bildungen nicht mehr von einem Adenomyom, sondern von einer Adenomyosis im Sinne einer irritativen, vielleicht entzündlichen Hyperplasie. Die epithelialen Teile derselben leitet Rob. Meyer teils von frühen embryonalen Versprengungen des Epithels des Müllerschen Ganges, teils vom Serosaepithel der hinteren unteren Uteruswand und der Excavatio recto-uterina ab. Für die Herleitung von Serosaepithel könnte vor allem die Tatsache sprechen, daß von den in meiner oben gegebenen Zusammenstellung gebrachten 19 Fällen von sog. Adenomyomen 17 mal die Drüsenwucherungen im rectovaginalen Bindegewebe in Höhe des oberen Viertels der Vagina, d. h. also in nächster Nähe des Peritoneums der mittleren Douglasnische, und nur 2 mal mehr seitlich im paravaginalen Gewebe saßen. Da der Douglassche Raum als Schlammfang der Bauchhöhle bezeichnet wird, weil er alle Fremdkörper und Mikroben, die an irgend einer, wenn auch weit subphrenisch gelegenen Stelle in die Bauchhöhle gelangt sind, aufnimmt, kann man sich wohl vorstellen, daß unter einem solchen Reiz eine Heteroplasie des Peritonealepithels entsteht, grob vergleichbar den Eisenspänen, die von einem Magneten angezogen werden, oder dem allbekannten Tropismus der Pflanzenwelt.

Bezüglich der Deutung der von den älteren Autoren beschriebenen Urnierenadenomyome ist zu sagen, daß Rob. Meyer auch diese heute als heterotope Wucherungen der Serosaepithelien ansieht. Die jüngeren Autoren haben sich zum größten Teil den Anschauungen Rob. Meyers angeschlossen. Renisch (1912) konnte bei einer Fibroadenomyosis des Fornix vaginae posterior

den Ursprung der Epitheleinschlüsse aus dem Serosaepithel der hinteren Uteruswand bzw. des Douglas feststellen. Stemmelen hat als Entstehungsort der von ihm beschriebenen Drüsenwucherung die unterste Partie der Bauchfellserosa bezeichnet. Dagegen kamen Bortkiewitsch und Horizontow zu dem Schluße, daß es sich bei ihren Fällen histogenetisch wahrscheinlich um embryonal versprengte Teile des Müllerschen Ganges handelte. Jessup hat bei einer retrofornikalen Bildung, die fest mit dem Rectalrohr verwachsen war, „echte Uterusdrüsen" gefunden. Hinterstoisser endlich weist darauf hin, daß nach Schaffer in den obersten Teilen der Vagina normalerweise „Drüsen vorkommen können, die den Cervikaldrüsen ähneln", und nimmt solche Fornixdrüsen als Ursprungsort der Adenomyosis in seinem bereits zitierten Fall an.

Die Geschwülste mit muskulösen Elementen führt ein Teil der Autoren (René Müller, Forssner, Klein) auch dann, wenn sie keine Drüseneinschlüsse aufweisen, auf Reste des Wolffschen Ganges zurück, wobei sie sich auf v. Recklinghausen berufen. Dieser hat jedoch nur über Adenomyome gearbeitet und sagt am Schluß seiner Arbeit wörtlich: „Vor allem muß ich es ablehnen, durch die in meinen Beobachtungen geschöpften Resultate ein Recht bekommen zu haben, jene Reste (des embryonalen Wolffschen Körpers) als die ersten und eigentlichen Erreger der Geschwulstbildung, namentlich der gutartigen Myome zu bezeichnen und sie im ätiologischen Sinne ganz allgemein das spezifische Element der Uterusmyome zu nennen. Dagegen ist es mir, sollte ich glauben, wohl gelungen, die Adenomyome als eine eigene Gruppe der Fasergeschwülste des Genitalschlauches zu beschreiben und von den anderen Fibromen und Myomen abzusondern. Eines schickt sich nicht für alle! Dem naheliegenden Versuche, nunmehr die Entwicklung aller Uterusmyome und aller Fibroide des weiblichen Genitalschlauches von solchen eingeschlossenen epithelialen und drüsigen Einrichtungen herzuleiten, trete ich ausdrücklich entgegen." Trotzdem betrachtet Renee Müller auch die einfachen Myome der Scheide als Abkömmlinge des Wolffschen Ganges, und zwar mit der Begründung, daß kleinere drüsige Einschlüsse der Beobachtung entgehen könnten, da es doch ausgeschlossen sei, von jedem Tumor Serienschnitte anzulegen. René Müller sieht demnach alle Myombildungen als Adenomyome an. Wie unhaltbar diese Theorie ist, beweisen bereits histologische Untersuchungen Heimanns, der unter 60 Myomen nur dreimal Epitheleinschlüsse fand. Bei diesen 3 Fällen zeigt außerdem die Muskulatur eine gänzlich andere Anordnung als bei den Myomen ohne Epitheleinschlüsse.

Guido Lerda (1913) führt die Myome des paravaginalen

Bindegewebes teils auf Störungen in der embryogenetischen Entwicklung der Müllerschen Kanäle, wofür auch Moraller eintrat, teils auf eine zentrifugale Wanderung von Uterusmyomen (Kiwisch, Pozzi, Dartiguer) zurück. Die Mehrzahl der vorstehenden und anderer nicht erwähnenswerter Theorien geht letzten Endes von der Vorstellung aus, daß fetal oder postfetal verlagerte epitheliale Elemente den Anstoß zur Myomentwicklung gegeben haben. Den Gegenbeweis dazu liefern die wichtigen Befunde, die Rob. Meyer an kleinsten Myomen erhoben hat. Diese sind darnach nichts weiter als Muskelbündel, deren einzelne Fasern näher aneinandergelagert sind und sich durch intensivere Färbbarkeit von der umgebenden Muskulatur abheben. Dabei stellen sie keine abgekapselten Bezirke dar, sondern hängen kontinuierlich zusammen mit dem umgebenden Muskelgewebe durch „Stielverbindungen", in denen man den Übergang von normalen Muskelzellen verfolgen kann. Gerade diese Stielverbindungen sind nach Rob. Meyer ein sicherer Beweis datür, daß aus dem Gewebsverbande abgesprengte oder abgekapselte Zellkomplexe nicht die Grundlage für die Entstehung der Myome darstellen.

Es ergibt sich somit, daß in einzelnen Muskelbündeln diesen innewohnende besondere Wachstumsenergien frei werden, die zu einer Wucherung führen, wobei freilich ungeklärt bleibt, aus welchem Anlaß diese Muskelzellbezirke ihren physiologischen Ruhezustand aufgeben. Aber es muß wohl in denselben, wie auch Albrecht ausführt, eine Disposition zu erhöhter Fähigkeit des Wachstums und der Nahrungsaufnahme bestehen. So könnte man zusammenfassend sagen, daß es sich bei den Myommutterzellen nicht um histologisch differenzierte oder abgekapselte Zellinseln, sondern um Bestandteile des normalen Zellverbandes handelt, denen eine biologische Differenzierung zukommt, die sich in einer gegenüber der übrigen glatten Muskulatur erhöhten Wachstumsenergie ausdrückt.

Die Grundlage für diese Schlußfolgerungen bilden freilich Untersuchungen an Uterusmyomen. Warum aber sollten sie nicht auch Anwendung finden auf die Myome des paravaginalen Gewebes? Wir tragen jedenfalls kein Bedenken, das in der Marburger Universitätsfrauenklinik beobachtete und operierte paravaginale Myom auf die im paravaginalen Bindegewebe enthaltenen muskulösen Elemente zurückzuführen, das umsomehr, als histologisch keinerlei Drüseneinschlüsse gefunden wurden.

Häufigkeit. Werden schon in allen Lehrbüchern die Adenomyosis und Myome der Scheide als seltene Neoplasmen bezeichnet, so gilt dies in noch höherem Maße für die Neubildungen des paravaginalen Bindegewebes.

Das Alter der Patientinnen schwankt, soweit in der Literatur überhaupt angegeben, zwischen 25 und 54 Jahren.

Menstruation. Über den Einfluß der Geschwülste auf die Menstruation läßt sich auf Grund der spärlichen Beobachtungen nichts Sicheres feststellen. Wahrscheinlich besteht ein Zusammenhang nicht.

Symptome. Bei den sog. Adenomyomen stehen nur dann, wenn ein Durchbruch in die Scheide erfolgt ist, atypische Blutungen im Vordergrund. Hinselmann weist auf dieses Symptom besonders hin an Hand der Literatur sowie vor allem auf Grund seines bereits erwähnten Falles, bei dem hartnäckige Intervall- und Kohabitationsblutungen bestanden. Hat ein Durchbruch noch nicht stattgefunden, so decken sich die Symptome im Wesentlichen mit denen der Myome.

Die paravaginalen Myome, Fibromyome und Fibrome können, zumal wenn sie klein sind, völlig symptomlos bleiben. Erst bei Größenzunahme oder den selteneren sekundären Veränderungen können subjektive und objektive Erscheinungen auftreten. Die Tumoren als solche bereiten keine Schmerzen. Klagen der Frauen über ziehende Schmerzen im Kreuz (Kohler), Druckgefühl und Gefühl des Drängens nach unten (Lerda, René Müller, Werner) haben wohl meist andere Ursachen als das Tumorwachstum und sind durch psychisch-sexuelle und mechanisch-sexuelle Störungen hervorgerufen. Nur größere Tumoren führen zu Druckerscheinungen, besonders auf Blase und Rectum. Es bestehen in solchen Fällen leichter Urindrang (Lerda, Werner) oder Schmerzen beim Wasserlassen (René Müller, Marais), vollkommene Harnverhaltung, sodaß man katheterisieren muß (Baury, Fall I), Incontinentia urinae (Forssner). In dem Falle von Marais traten außerdem Schmerzen bei der Defäkation auf. Einmal erwies sich der Tumor sogar als Geburtshindernis und mußte während der Geburt entfernt werden (Rubeska).

Wird das Scheidenrohr durch Neubildungen verlegt und komprimiert, so machen sich Schmerzen beim sexuellen Verkehr bemerkbar (René Müller). Durch Zerrung und Auseinanderziehung des Scheiden- und Dammgewebes kann die Tumorbildung auch Ursache eines Prolapsus uteri werden (Müller, Fall II). Wachsen die Geschwülste gegen die Vulva zu und erscheinen vor dieser, so führen sie zu weitgehenden Kohabitationsschwierig-

keiten und zu Behinderung am Gehen, weswegen die Frauen zunächst an einen Vorfall denken (Baury, Fall II, Werner).

Ein Ausfluß kommt, soweit er in Zusammenhang mit der Geschwulst steht, bei den seltenen Ulzerationen der Oberfläche der paravaginalen Tumoren vor und kann blutig-serös (z. B. Baury, Fall II) oder übelriechend (René Müller) sein.

Diagnose. Die Diagnose der Adenomyosis des paravaginalen Gewebes scheint nicht allzu schwierig, zumal fast alle derartigen Neubildungen ihren Sitz im recto-vaginalen Gewebe in Höhe des hinteren Scheidengewölbes haben. Fühlt man in dieser Gegend kleine knollige Gebilde oder diffuse Resistenzen, so hat man stets an eine Adenomyosis zu denken. Die Kolposkopie kann dann bläuliche Verfärbung, kleine Zystchen oder fistelähnliche Öffnungen im hinteren Scheidengewölbe erkennen lassen, wie sie in Fällen von Cullen, Deroques, Herby, Donay, Hinterstoisser und Hinselmann bei der Spekulumuntersuchung nachgewiesen wurden. Ist ein Durchbruch in die Scheide noch nicht erfolgt, so gestaltet sich die Diagnose wesentlich schwieriger. Vor einer Probeexzision ist in allen Fällen zu warnen, wie auch Hinselmann anführt, um die Aussichten der notwendigen Laparatomie nicht zu verschlechtern.

Bei kleineren Myomen ist die Diagnose leicht, bei größeren bezüglich des Ausgangspunktes nicht immer sicher zu stellen. So kann man bei Lage der Tumoren im Septum urethro-vaginale oder recto-vaginale nicht immer mit Bestimmtheit angeben, ob sie der Harnblase, der Harnröhre, der Scheide, dem Rectum oder dem paravaginalen Bindegewebe entsprungen sind. Auch sind Wanderungen primären Fibromyome des parametranen ins paravaginale Beckenbindegewebe bekannt (Amann).

Der Nachweis der Benignität einer paravaginalen Geschwulst muß im allgemeinen mikroskopisch erbracht werden.

Prognose. Wenn die Fälle von paravaginaler Adenomyosis rechtzeitig erkannt werden, ist die Prognose günstig. Bei langem Bestehen der Bildungen kann durch das diffuse Wachstum Obstruktion des Darmes eintreten (Cullen). Oft gelingt es nicht, bei der Operation die weit verzweigten und mit der Umgebung fest verwachsenen adenomatösen Wucherungen völlig zu entfernen (Horizontow, Stemmelen), sodaß die Prognose bei fortgeschrittenen Fällen getrübt ist.

Die Prognose der paravaginalen Myome ist im allgemeinen gut. Erst bei sehr intensivem Wachstum treten schwere Schädigungen auf. Ein Gefahrenmoment ist in Ulcerationen und Blutungen zu sehen, die bei Durchbruch des Myoms in die Scheide entstehen und dann die Patientin gefährden können (Durand-Wever).

Therapie. Als Therapie für die Adenomyosis sowohl wie für die Myome kann nur die operative Entfernung in Frage kommen. Dabei muß die Art der Operation im Einzelfalle bestimmt werden. Bei Fibromen und Myomen bis zu mittlerer Größe gelingt meistens die stumpfe Ausschälung auf vaginalem Wege. Bei Adenomyosis dagegen ist, wenn, wie häufig, Verwachsungen mit den umgebenden Organen vorhanden sind, die abdominale Totalexstirpation des Uterus mitsamt dem oberen Teil der Vagina angezeigt, wobei für das Rectum die große Gefahr operativer Verletzung besteht. In einem Fall von Meigs mußte zur Resektion des Darmes geschritten werden.

Bei den im paravaginalen Beckenbindegewebe liegenden Fibromen und Myomen kann die vaginale Exstirpation sehr schwierig sein und der Ureter und das uterine Gefäßgebiet gefährdet werden. Auch können die Geschwülste der Harnblase so innig anliegen (z. B. Baury, Fall I), daß es bei der Operation nicht ohne Eröffnung derselben abgeht (René Müller). Mithin ist der Uterus mitsamt der paravaginalen Geschwulst und einem Teil der oberen Vagina per laparotomiam zu entfernen, wie es in unserem Fall mit bestem Erfolg geschehen ist.

Am Schluß meiner Ausführungen ist es mir eine angenehme Pflicht, Herrn Geh. Med.-Rat Professor Dr. E. Kehrer für Überlassung des Themas und die weitgehende Unterstützung bei Abfassung dieser Arbeit meinen ergebensten Dank auszusprechen. Auch Herrn Professor Dr. H. O. Neumann danke ich für seine unterstützenden Ratschläge beim Aufsuchen der Literatur.

Literaturverzeichnis.

Ahlström, E.: Ein Fall von Myom des Septum recto. vaginale. Hygiea, 1916, p. 538, Ref. Mon. f. Geb. u. Gyn. 1916, Bd. 44, p. 242.

Albrecht: Pathol. Anatomie und Genese der Myome. Halban. Seitz, Biologie und Pathologie des Weibes, Bd. IV, 1928, p. 193.

Alfieri: Fibromiomi della vagina. Annali di Obstetricia e Ginecologia 1910. Ref. Gyn. Rundschau 1912, p. 535.

Amann: Über Fibroadenomyome fornicale. Zbl. f. Geb. u. Gyn. 1915, Nr. 30, p. 525.

Banzet: Fibromes de la partie susaponévrotique du vagin. Press. Méd. 1923. Ref. Ber. ü. d. ges. Geb. u. Gyn. 1924, Bd. IV, p. 334.

Baury: Contribution à l'étude des fibromyomes periuréthraux. Thèse de Paris 1896.

Becker, P.: Myom im rectovaginalen Bindegewebe. Breslauer gyn. Ges., ref. Zbl. f. Gyn. 1908, Nr. 12, p. 406.

Björklund: Die Genese der Tumoren des Septum urethrovaginale. Acta gynecol. scandinav., Bd. 3, H. 4., 1925. Ref. Ber. ü. d. ges. Gyn. u. Geb. 1925, Bd. VIII, p. 400.

Borst: Die Lehre von den Geschwülsten. Wiesbaden 1902.

Bortkiewitsch: Adenomyome des weiblichen Genitaltraktus. Arch. f. Gyn. 1914, Bd. 101, p. 620.

Capper: Primäres Fibrom vor der Vagina. Rev. de gynecol. e d'obstetr. Jg. 19, Nr. 12, 1925. Ref. Ber. ü. d. ges. Geb. u. Gyn. 1926, Bd. X, p. 136.

Cullen, Th. S.: Adenomyome des Septum rectovaginale. Journ. Americ. Med. Assoc. 1915. Zbl. f. Gyn. 1914, Nr. 18, p. 677.

Durand—Wever: Papilläres Fibrom des Septum urethrovaginale. Diss. Inaug. München 1917.

Falk: Untersuchungen an einem wahren Ganglioneurom. Zieglers Beiträge zur patholog. Anat. 1907, Bd. 40, p. 601.

Forssner: Ein Fall von retroperitonealem Kolossaltumor. Gyn. Rundschau 1913, p. 262. Mon. f. Geb. u. Gyn. 1914, Bd. 39, p. 236.

Gieseke: Über die Muskelbindegewebsgeschwülste der Vaginalwand. Zbl. f. Gyn. 1915, Nr. 39, p. 81.

Goldstine: Adenomyoma of the rectovaginal septum. Surg. gynäcol. a. obstetr. Bd. 38, 1924. Ref. Ber. ü. d. ges. Gyn. u. Geb. 1925, Bd. VI, p. 58.

Heimann: Histologische Studien an Myomen des weibl. Genitalapparates. Zbl. f. pathol. Anat., 1912, Bd. 23, p. 145.

Henkel u. Lubarsch: Handbuch der speziellen pathologischen Anatomie und Histologie. 1930, Bd. VII, i. Teil, p. 287.

Henle: Handbuch d. system. Anatomie des Menschen, II. Teil, Eingeweidelehre, p. 465.

Hinselmann: Zur klinischen Diagnose der Adenofibrosis vaginalis fornicalis. Zschr. f. Geb. u. Gyn. 1927, Bd. 91, p. 498.

Hinterstoisser: Adenomyon des hinteren Scheidengewölbes. Zbl. f. Gyn. 1920, Nr. 34, p. 947.

Horizontow: Über Adenomyome der Scheide. Zbl. f. Gyn. 1910, Nr. 47, p. 1550.

Jessup: Adenomyom des Septum rectovaginale. Jour. of the Americ. Med.

Ass. 1914. Ref. Zbl. f. Gyn. 1915, Nr. 22, p. 384.
Kehrer, E.: Zur Kenntnis der desmoiden Geschwülste der Vagina. Mon. f. Geb. u. Gyn. 1909, Bd. 30, p. 731.
Klein, G.: Die Geschwülste der Gartnerschen Gänge. Virchow. Archiv 1898, Bd. 154.
„ Myom im Septum urethrovaginale. Zbl. f. Gyn. 1914, Nr. 36, p. 1221.
Kohler: Myom der Vaginalwand. Zbl. f. Gyn. 1928. Nr. 20, p. 1266.
Leisewitz: Reste des Wolff-Gartnerschen Ganges im paravaginalen Bindegewebe. Zschr. f. Geb. u. Gyn. 1904, Bd. 53, p. 269.
Lerda: Leiomyoma septi urethrovaginalis. Ref. Zschr. f. Geb. u. Gyn. 1913, Bd. 74, p. 846.
Marais: Fibromyoma de la cloison rectovaginale. Gynécologie Jg. 23, Nr. 7, 1924. Ref. Ber. ü. d. ges. Geb. u. Gyn. 1925, Bd. VII, p. 525.
Martin, A.: Die Krankheiten des Beckenbindegewebes. Berlin 1906, p. 237.
Meigs: Adenomyoma of the rectovaginal septum. Boston med. a. surg. Journ. Bd. 196, 1927. Ref. Ber. ü. d. ges. Geb. u. Gyn. 1927, Bd. XII, p. 624.
Meyer, Rob.: Zur Kenntnis der kranialen und kaudalen Reste des Wolffschen Ganges beim Weibe mit Bemerkungen über das rete ovarii. Zbl. f. Gyn. 1907, Nr. 7, p. 203.
„ Über Parametritis und Paravaginitis posterior mit heterotroper Epithelwucherung. Zbl. Gynäkol. 1909, Nr. 26, p. 907.
„ Urnieren- und Urnierenblastemversprengung? Ein Beitrag zur Adenomfrage. Ref. Zbl. f. Gyn. 1911, Nr. 2, p. 81
„ Die Pathologie der Bindegewebsgeschwülste und Mischgeschwülste. Veit-Stoeckel, Hdb. d. Gynäkologie, Bd. VI, 1931 I. Teil, p. 211.
Müller, Alfred: Ein Beitrag zur Lehre der desmoiden Geschwülste des Beckenbindegewebes. Diss. Inaug. Würzburg 1901. s
Müller, René: Beitrag zur Kenntnis der Vaginalmyome. Arch. f. Gyn. 1914 Bd. 102, p. 511.
Nürnberger: Die Erkrankungen der Scheide. Veit-Stoeckel, Hdb. d. Gynäkologie, 1930, Bd. V, II. Teil, p.1 ff.
Pfannenstiel: Über die Adenomyome des Genitalstranges. Verhandlungen der Deutschen Gesellschaft f. Gyn. Leipzig, 1897, Bd. VII.
Pick, Ludwig: Die Adenomyome der Leistengegend und des hinteren Scheidengewölbes. Arch. f. Gyn. 1899, Bd. 57, p. 461.
Recklinghausen, v.: Die Adenomyome und Cystadenome der Uterus- und Tubenwandung und ihre Abkunft von Resten des Wolffschen Körpers. Hirschwald. Berlin 1896.
Renisch: Ein Beitrag zur Adenomyositis uteri et recti. Diss. Inaug. München 1912.
Ribbert: Zur Entstehung der Geschwülste. Deutsche med. Wschr. 1896, Nr. 30, p. 471.
Rosinski: Walnußgroßer Tumor des Septum rectovaginale. Mon. f. Geb. u. Gyn. 1909, Bd. 29, p. 664.
Rosthorn, v.: Die Krankheiten des Beckenbindegewebes in Veits Handbuch der Gynäkologie, 1899, Bd. III, p. 1.
Rubeska: Ein verkalktes Fibrom des Septum rectovaginale. Zbl. f. Gyn. 1906, Nr. 11, p. 331.
Schickele: Über mesonephritische Geschwülste. Zbl. f. path. Anat. 1904.
Schaffer, Josef: Lehrbuch über Histologie und Histogenese. W. Engelmann, Leipzig.
Schilling: Myome der Vagina. Mon. f. Geb. u. Gyn. 1931, Bd. 89, p. 333.
Seitz: Primat der Eizelle, Corpus luteum, Menstruationszyklus und Genese der Myome. Arch. f. Gyn. 1922, Bd. 115, p. 1.
Sippel, Paul: Das Neurofibrom als Geburtshindernis. Zbl. Gynäk. 1923, Nr. 1, p. 33.

Spencer: Adenoma of the vaginal fornix simulating cancer of the Cervix. Journ. of obstetr. a. gyn. of the Brit. Empire, Bd. 20, Ref. Ber. ü. d. ges. Geb. u. Gyn. 1923, Bd. 1, p. 325.
Stemmelen: Ein Adenomyom im Septum rectovaginale. Diss. Inaug. Straßburg 1913.
Stoeckel, W.: Intraligamentäres Ganglioneurom. Zbl. Gynäk. 1923, Nr. 1, p. 33.
Stone: Adenofibroma paravaginal. Americ. Journ. of obstetr. a. diseases of women, 1912, p. 828.
Straßmann: Myom der Scheide. Ref. Zbl. f. Gyn. 1906, Nr. 40, p. 1099.
Stuhlberger: Über paravaginale desmoide Geschwülste. Diss. Inaug. München 1923.
Tandler: Anatomie und topographische Anatomie des weiblichen Beckens. Hdb. der Gyn., Veit-Stoeckel, 1930, Bd. I, erste Hälfte, p. 342.
Virchow: Die krankhaften Geschwülste. Berlin 1863, Bd. I.
Werner: 2 Fälle von Myom des Septum vesico- bzw. urethrovaginale. Zbl. f. Gyn. 1916, Nr. 34, p. 698.
Westermark: Geschwulst, vom paravaginalen Bindegewebe ausgegangen. Hygiea, 1910, Ref. Jahresber. f. Geb. u. Gyn. 1910, Jg. 24, p. 119.
Winkel, F. v.: Lehrbuch der Frauenkrankheiten. Leipzig 1886.

Lebenslauf.

Ich, Rolf Schäfer, wurde am 18. Jan. 1909 in Glarus i. d. Schweiz geboren. Aufgewachsen bin ich in Lüneburg, wo mein Vater, Wilhelm Schäfer, als Mittelschulrektor tätig war. Nach neunjährigem Besuch des Gymnasium-Johanneum zu Lüneburg bestand ich im März 1927 die Reifeprüfung und bezog die Universität Marburg, wo ich mich bei der medizinischen Fakultät einschreiben ließ. Im März 1930 bestand ich mein medizinisches Vorexamen. Nach weiterem Studium in Marburg und München beendete ich dasselbe mit der Ablegung des Staatsexamens in Marburg im Februar 1933.

Meine akademischen Lehrer waren die Herren Professoren und Dozenten in Marburg:

Alverdes, v Auwers, Baur, Clausen, Dittler, Eimer, Freudenberg, Göppert, Grüter, Grüneisen, Hildebrand, Jaeck, Jacobshagen, E. Kehrer, Klapp, Klewitz, Korschelt, Kretschmer, Kutscher, Loebell, Meerwein, Naujoks, Nauck, H. O. Neumann, Pfannenstiel, Ruete, Schwenkenbecher, Strecker, Uffenorde, Versé, Wiedhopf.

in München:

Böhm, Bürkle de la Camp, Döderlein, Feßler, Gebele, Groth, Heilner, Lexer, Fr. v. Müller, M. Müller, v. Pfaundler, Polano, v. Romberg, Saenger, v. Seuffert, v. Zumbusch.

Präparat des paravaginalen Leiomyoms der Universitäts-Frauenklinik zu Marburg.

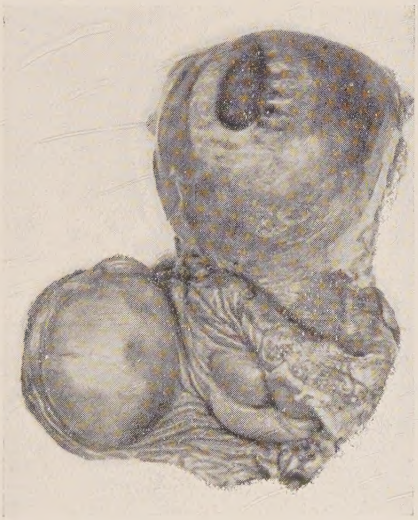

Linksseitiges — paravaginales Myom

— Os externum uteri

Scheidenmanschette